総説

婦人科 MR 診断のピットフォール

河上　聡

彦根市立病院放射線科

はじめに

本稿は第 32 回日本磁気共鳴医学会（平成 16 年 9 月，大津）のカテゴリカルコース女性骨盤（婦人科疾患）の中の一つとして発表した講演内容をまとめたものである．講演時と同様 Q & A 形式で記述してみたので，図と併せて供覧していただきたい．

1.　画像所見はあるが重大な病変だろうか？

症例 1　Q : Fig. 1a 子宮体部筋層後壁に T_2 強調画像で低信号領域が認められるが，子宮筋腫や腺筋症等の器質性疾患を反映したものだろう

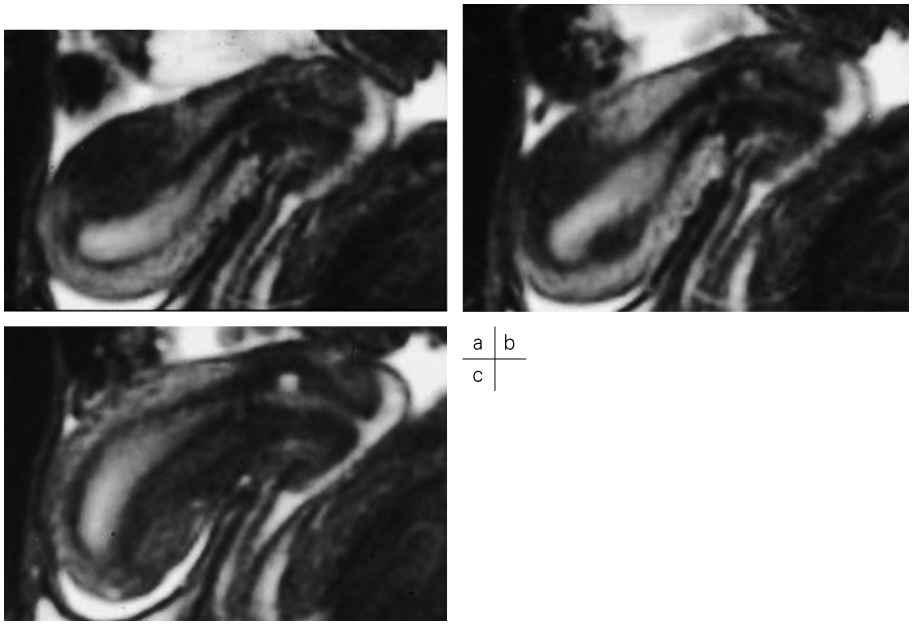

Fig. 1.
a–c : Sagittal T_2-weighted MR images.

キーワード　gynecologic MR imaging, diagnostic pitfalls

か？

A : Fig. 1b, c は同一症例で時間をおいて撮影されたものであり，この低信号が経時的に移動しているのがわかる．このようにこの所見は子宮の蠕動運動に伴う一過性の低信号であり，器質性疾患ではない．見慣れれば低信号の特徴的な形態から鑑別は可能と考えられる[1]．

症例 2　Q : Fig. 2a, b で認められる子宮の形状は重大な病的変形を示しているものか？

A : これらは帝王切開後の子宮変形による変形である．帝王切開後の癒着により少数例でこのような特徴的変形を示す場合がある[2]．子宮頸部に帝王切開の瘢痕が認められている（Fig. 2a, b 矢印）．水平断では子宮が腹壁直下に認められるため（Fig. 2c），超音波や CT で見たときに腹壁直下の腫瘤と間違えないように注意が必要である．参考までに帝王切開後の瘢痕は子宮頸部の線状低信号として認められ（Fig. 2d 矢印），ごくまれにはこの瘢痕部分に子宮外妊娠を来す例もある（Fig. 2e, f）．なお，Fig. 2e では症例 1 で取り上げた子宮筋層の一過性低信号が認められるが，この所見は妊娠時に好発

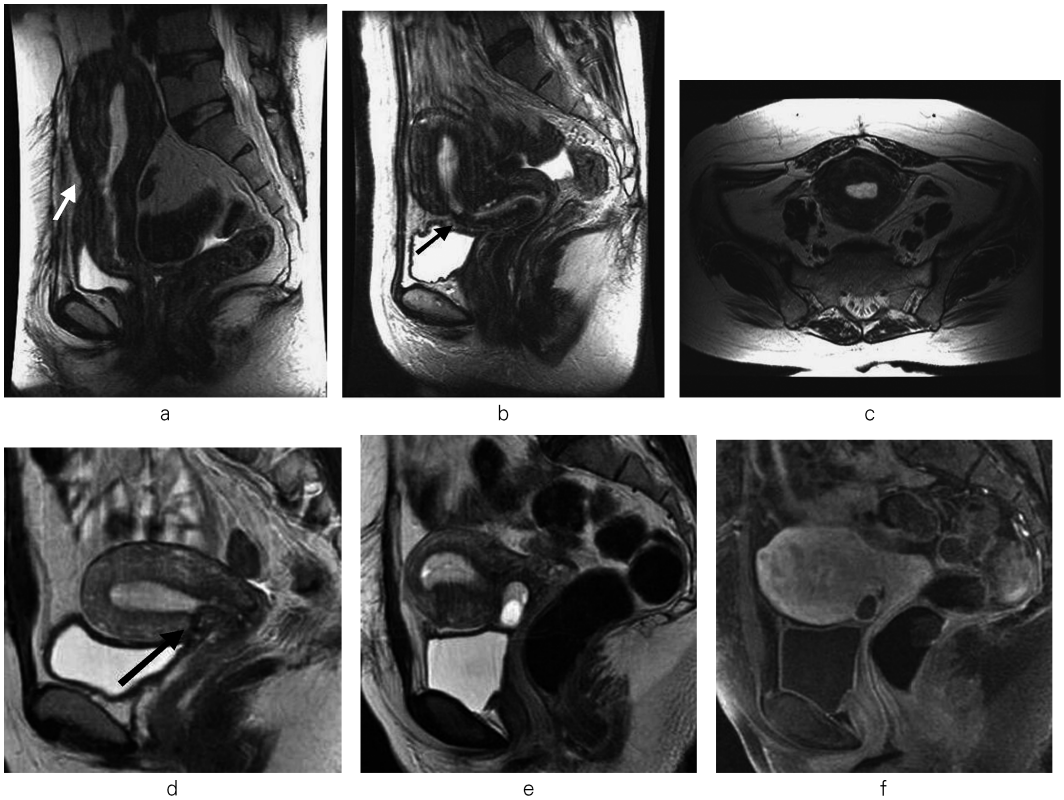

Fig. 2.
a, b, d, e : Sagittal T_2-weighted MR images. c : Axial T_2-weighted MR image. f : Sagittal T_1-weighted MR image with contrast enhancement.

2004 年 12 月 27 日受理
別刷請求先　〒522–8539 滋賀県彦根市八坂町 1882　彦根市立病院放射線科　河上　聡

することが知られている．

2. 見慣れた良性疾患のみで良いだろうか？

症例 3　Q : Fig. 3a, b 子宮後壁の腫瘤は子宮筋腫だろうか？

A : Fig. 3c, d, e は本例の 3 か月後の画像であるが，腫瘤の著明な増大を認め，診断は平滑筋肉腫であった．子宮筋腫と子宮平滑筋肉腫との画像からの鑑別は困難な場合が多く，鑑別診断の正確な基準はまだ存在しない[3]．本例で見られている，T_1 強調画像で出血を示す淡い高信号が認められる点，T_2 強調画像でやや信号強度が高い点，および子宮内膜への浸潤傾向が認められる点（Fig. 3b 矢印）等は悪性を疑う所見として，少なくとも早い時期での経過観察を勧める必要のある所見かと思われる．

症例 4　Q : Fig. 4a, b 21 歳の若年女性の画像であるが，子宮筋腫だろうか？

A : Fig. 4c は本例の 3 か月後の画像であるが，腫瘤の著明な増大を認め，診断は子宮内膜間質肉腫（ESS）であった．ESS は生殖可能

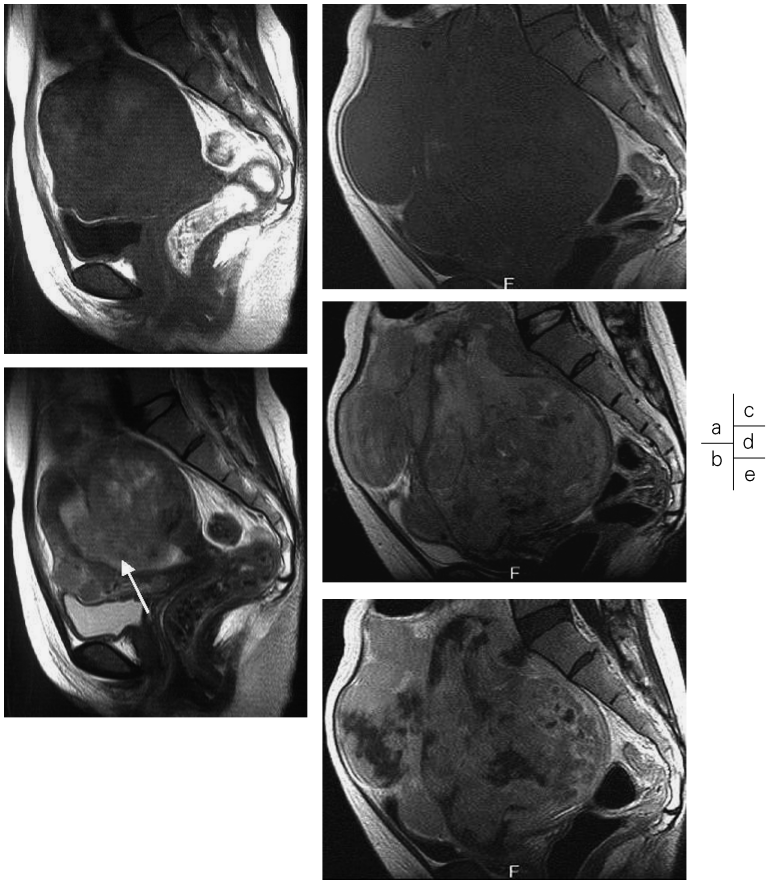

Fig. 3.
a, c : Sagittal T_1-weighted MR images. b, d : Sagittal T_2-weighted MR images. e : Sagittal T_1-weighted MR image with contrast enhancement.

Fig. 4.
a, c, d, f : Sagittal T_2-weighted MR images. b : Sagittal T_1-weighted MR image with contrast enhancement. e : Axial T_2-weighted MR image.

年齢の女性に好発し典型的には内腔と筋層に進展する．本例でも子宮筋層だけでなく子宮内腔にも病変が進展する像が認められており ESS を示唆する所見と考えられる．なお，ESS は正常筋線維束を取り残しながら発育するため T_2 強調画像で索状，葉脈状の低信号が認められるのが典型的である（Fig. 4d）[4]．参考（滋賀医科大学症例）として，Fig. 4e, f は多発筋腫の中で矢印で示す腫瘤のみが ESS であった例である．T_2 強調画像でやや信号が高く内部に索状の低信号が見られる点が診断のポイントと考えられるが，日常診療の際には見逃してしまいがちな所見であり注意が必要である．

症例 5　Q : Fig. 5a～c 子宮周囲に T_2 強調画像で比較的低信号で強い造影効果を有する腫瘤が見られるが，子宮筋腫だろうか？

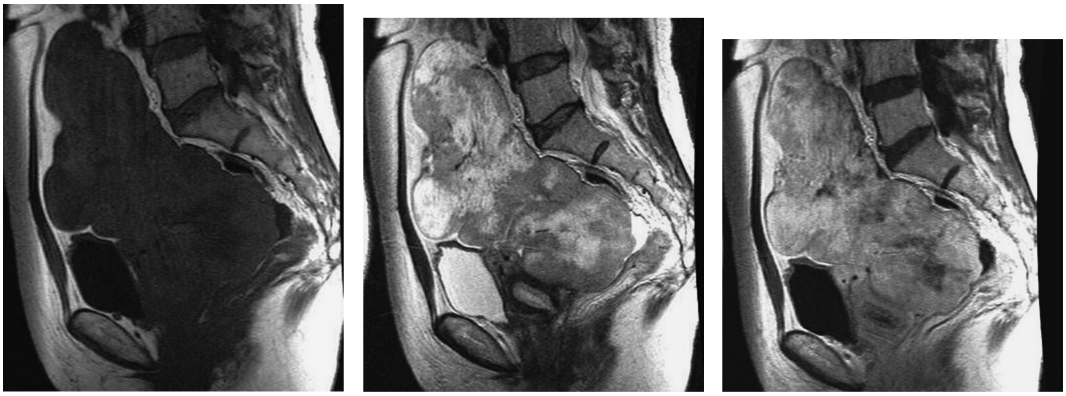

a　　b　　c

Fig. 5.
a : Sagittal T_1-weighted MR image. b : Sagittal T_2-weighted MR image. c : Sagittal T_1-weighted MR image with contrast enhancement.

A：本症例は胃癌からの卵巣転移の症例である．転移性卵巣腫瘍の中にはこのように，T_2 強調画像で比較的低信号を示し，強く造影され，一見子宮筋腫と混同しそうな画像を示すものがある．T_2 強調画像での低信号は転移された側の卵巣間質の肉腫様増生によるとされている[5]．子宮原発の良性腫瘍と卵巣の転移性悪性腫瘍では当然臨床上の取り扱いも大きく異なり注意しなければならない例である．

症例 6　Q : Fig. 6a, b 脂肪抑制 T_1 強調画像で高信号，T_2 強調画像で shading により軽度高信号を示す嚢胞性腫瘤である．内膜症性嚢胞のみでよいか？

A：嚢胞部分は典型的な内膜症性嚢胞の像であるが，背側部分に造影効果を有する結節を認め，充実性腫瘤を合併していると考えられる（Fig. 6c 矢印）．本例は内膜症性嚢胞を素地に発生した明細胞腺癌の症例である．なお，Fig. 6d は同一症例の 2 年 6 か月前の MR 画像であり，内膜症性嚢胞は小さく，結節部分は認められていない．子宮内膜症はこのように悪性腫瘍の発生母地となることがあり，類内膜腺癌や明細胞腺癌の合併が多い．内膜症性嚢胞の診断に際しては，本例のような造影効果を有する充実性壁在結節の合併には十分留意する必要がある[6]．

症例 7　Q : Fig. 7a～d 18 歳の若年症例．内部に脂肪を有する腫瘤であり，良性の皮様嚢腫と診断してよいか？

A：本例は未熟奇形種（immature teratoma）の症例である．いわゆる皮様嚢腫は成熟（嚢胞性）奇形種であり良性とされるが，未熟な胎児性成分を有する場合には悪性として取り扱われる．未熟成分の有無は結局病理診断によるので画像で決定することはできないが，多くの例では本例のようにまき散らされたように点在する脂肪成分と散在性の石灰化を有し，造影効果を有する充実性部分を多く有している場合が多い[7]．なお，未熟奇形種は 20 歳以下の若年者に見られることがほとんどである．

症例 8　Q : Fig. 8a～c 68 歳の症例．脂肪成分が二ボーを形成して認められており，皮様嚢腫のみでよいか？

A：腫瘤の背側部分の壁肥厚があり，嚢胞外に浸潤する腫瘤が認められる（矢印）．本例は成熟奇形種（皮様嚢腫）の悪性転化の例である．

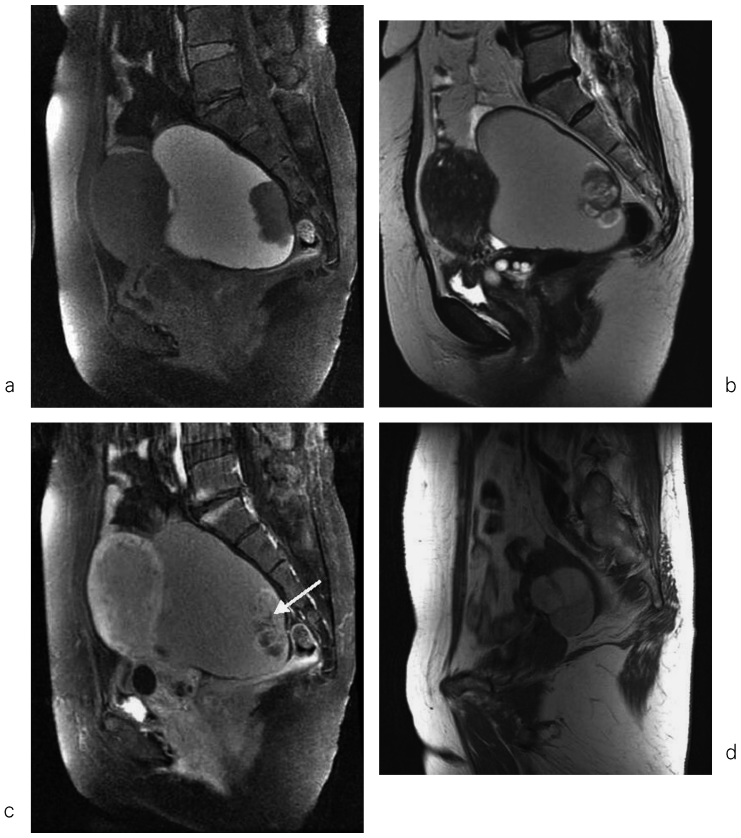

Fig. 6.
a : Sagittal T_1 weighted MR image with fat suppression. b : Sagittal T_2-weighted MR image. c : Sagittal T_1-weighted MR image with contrast enhancement. d : Sagittal T_1-weighted MR image.

成熟奇形種の約2%程度で見られ，閉経後に後発し，扁平上皮癌が最も多い．充実性部分が周囲に直接浸潤を来しているのが典型的な像である[8]．通常は高齢者で認められる点が症例7の未熟奇形種との相違点である．

3.　婦人科から出ている検査だが，婦人科疾患だろうか？

症例9　Q : Fig. 9a～c T_2強調画像で比較的低信号で内部不均一な腫瘤であり，造影では多結節状に見える．卵巣腫瘍だろうか？

A：手術で，腫瘤は肝右葉S5とわずかに付着部を有し，骨盤腔まで垂れ下がっていた．術後病理は肝細胞癌であった．なお，術前の血中AFPは高値であった．本例では肝細胞癌との特異的診断は困難かもしれないが，小腸が下方に圧排され腫瘤が上方から進展していることを示している点（太矢印），頭側から栄養血管と考えられるflow voidが見られている点（細矢印）に留意すれば卵巣以外の臓器から発生したものであると考えられ，より正確な術前診断が可能であったと考えられる．このように一見卵巣由来に見える腫瘍でも，支配血管等に十分注

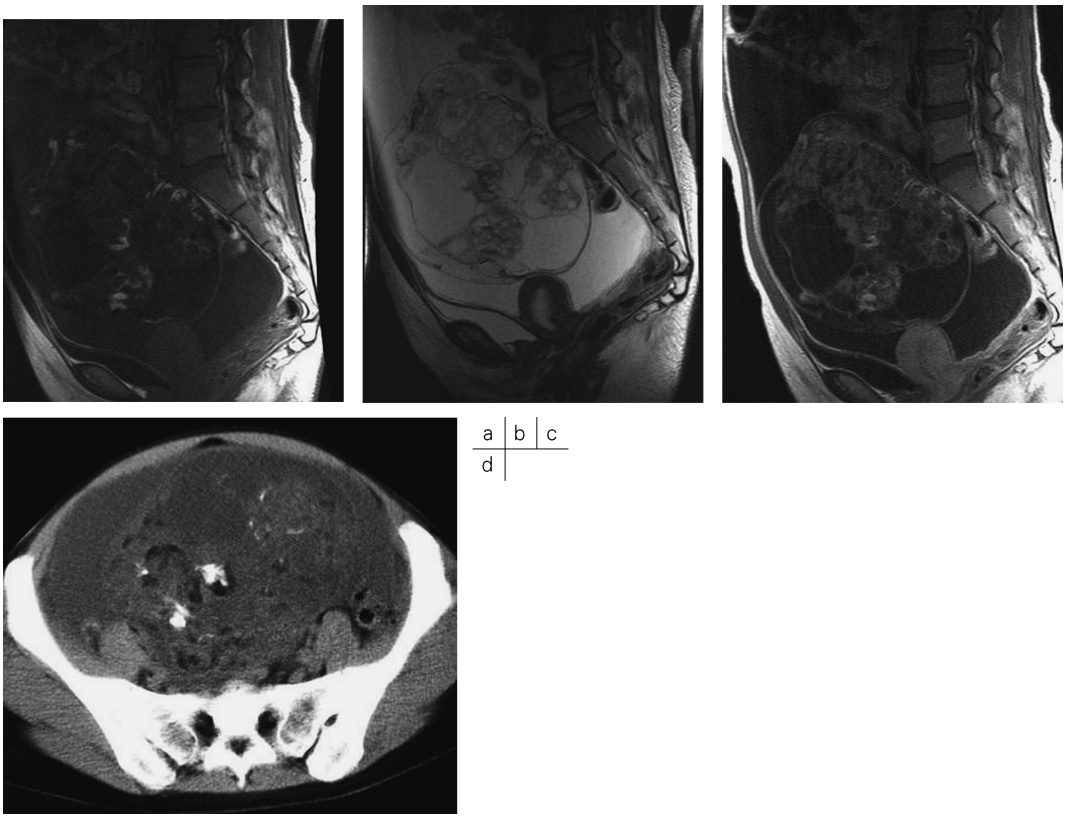

Fig. 7.
a : Sagittal T1-weighted MR image. b : Sagittal T2-weighted MR image. c : Sagittal T1-weighted MR image with contrast enhancement. d : CT without contrast enhancement.

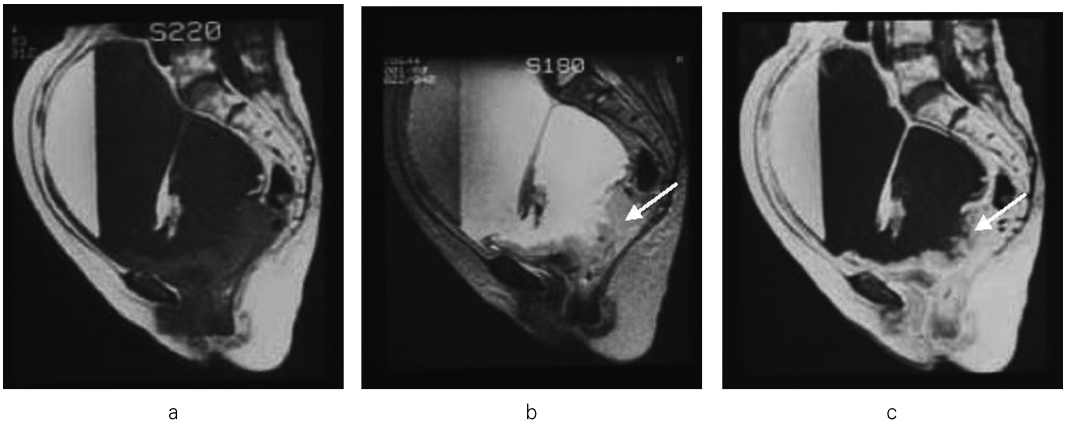

Fig. 8.
a : Sagittal T1-weighted MR image. b : Sagittal T2-weighted MR image. c : Sagittal T1-weighted MR image with contrast enhancement.

a　　b　　c

Fig. 9.
a : Sagittal T_1-weighted MR image. b : Sagittal T_2-weighted MR image. c : Sagittal T_1-weighted MR image with contrast enhancement.

意して読影して発生臓器を誤らないように注意する必要がある[9].

症例 10　Q : Fig. 10a～c ダグラス窩に見られる腫瘤は子宮筋腫？卵巣腫瘍？なお，他院で帝王切開の既往あり.

A : 子宮筋層からの栄養血管も認められず，また両側卵巣も正常に見られている（Fig. 10c 矢印）．厚い皮膜を有し，内部には層状構造が見られる．手術既往と併せ遺残ガーゼ（gauzeoma）を疑い，CT を施行したところやはり高濃度の繊維状構造が認められ（Fig. 10d），手術で遺残ガーゼが確認された（Fig. 10e）．支配血管等に注意して読影することにより，子宮卵巣いずれのものでもないことが診断可能な例である.

終わりに

以上，婦人科 MR 診断で日常遭遇することがありそうなピットフォールを簡単に記載した．時間に制約のある講演内容をまとめたものなので，限られた内容にしか触れられなかったが，日常の診断に多少でも役立つことがあれば幸いである．症例画像をご提供くださった滋賀医科大学，牧　大介先生および京都大学，小山貴先生に深く感謝致します.

文　献

1）Togashi K, Kawakami S, Kimura I, et al. : Sustained uterine contractions : a cause of hypointense myometrial bulging. Radiology 1993 ; 187 : 707–710

2）Kawakami S, Togashi K, Sagoh T, et al. : Uterine deformity caused by surgery during pregnancy. J Comput Assist Tomogr 1994 ; 18 : 272–274

3）今岡いずみ，田中優美子，編著．婦人科 MRI アトラス．東京：秀順社，2004 ; 72–73

4）Koyama T, Togashi K, Konishi I, et al. : MR imaging of endometrial stromal sarcoma : correlation with pathologic findings. AJR 1999 ; 173 : 767–772

5）Ha HK, Baek SY, Kim SH, et al. : Krukenberg's tumor of the ovary : MR imaging features. AJR 1995 ; 164 : 1435–1439

6）Tanaka YO, Yoshizako T, Nishida M, et al. : Ovarian carcinoma in patients with endometriosis : MR imaging findings. AJR 2000 ; 175 : 1423–1430

7）Yamaoka T, Togashi K, Koyama T, et al. : Immature teratoma of the ovary : correlation of MR imaging and pathologic findings. Eur Radiol 2003 ; 13 : 313–319

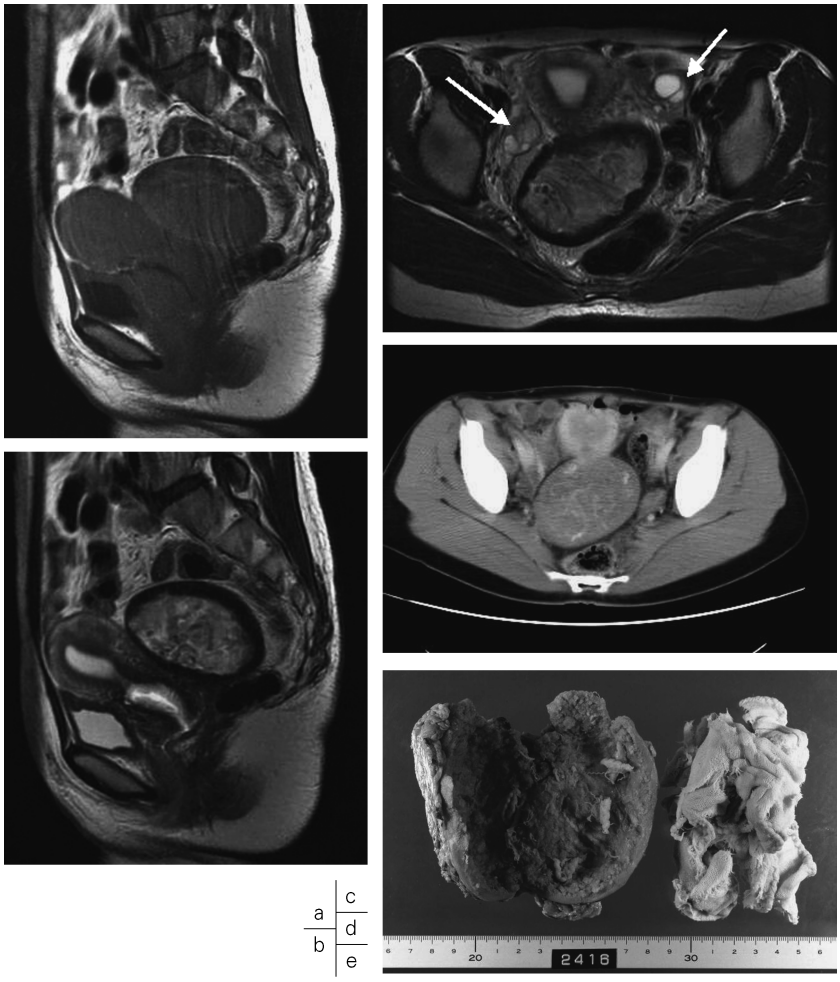

Fig. 10.
a : Sagittal T1-weighted MR image. b : Sagittal T2-weighted MR image. c : Axial T2-weighted MR image. d : CT with contrast enhancement. e : Macroscopic view of the resected specimen.

8）Kido A, Togashi K, Konishi I, et al. : Dermoid cysts of the ovary with malignant transformation : MR appearance. AJR 1999 ; 172 : 445–449
9）河上　聡，岩田政広，橋田修平，他．巨大骨盤腫瘍として発症し，卵巣腫瘍との鑑別が困難であった HCC の一例．腹部放射線研究会編．腹部画像診断アトラス［Ⅶ］，2002 ; 118–119

Pitfalls in the Diagnosis of Gynecologic MR Imaging

Satoshi KAWAKAMI

Department of Radiology, Hikone Municipal Hospital
1882 Hassaka-cho, Hikone-shi, Shiga 522–8539

This article briefly describes several pitfalls in the diagnosis of gynecologic MR imaging. Three different types of cases are presented. The first is insignificant findings mimicking organic lesions such as uterine contraction, and uterine deformity due to cesarean section. The second is malignancy mimicking or association with common benign disease such as uterine leiomyosarcoma, endometrial stromal sarcoma, metastatic ovarian tumor, clear cell carcinoma associated with endrometrial cyst, immature teratoma, and malignant transformation of mature teratoma. The third is non-gynecologic disease mimicking gynecologic disorders such as hepatocellular carcinoma presenting as a large pelvic mass and gauzeoma in Douglas' fossa.