

急性期脳梗塞の画像診断：血栓溶解療法における現状と課題

佐々木真理

岩手医科大学放射線科

はじめに

MRI の登場，とりわけ拡散強調画像の出現によって，急性期脳梗塞の検出能は飛躍的に向上した．拡散強調画像に灌流強調画像などを組み合わせた一連の MRI 検査は広く受け入れられ，急性期脳梗塞画像診断の決定打となるかのようにみえた．ところが，これらの方法が臨床応用されてかなりの年月が経つにもかかわらず，その臨床的意義は十分確立されているとは言い難い．特に血栓溶解療法適応決定における画像診断のスタンダードがまだ単純 CT であるという事実から目を逸らしてはならない^{1)~3)}．何故 MRI は急性期脳梗塞医療における意義を十分確立できずにいるのであろうか．MRI は今後どの方向を目指せばいいのであろうか．その答えを MRI に関する知識のみから導き出すのは難しい．本稿では主に急性期脳梗塞における血栓溶解療法と本治療法を前提とした種々の画像検査の現状について概説し，拡散強調画像をはじめとする MRI の意義や課題について考察する．

血栓溶解療法の特殊性

血栓溶解療法 thrombolysis は急性期脳梗塞において最も注目されている治療法で，MRI 研究の多くも本治療法を前提としたものである．したがって血栓溶解療法の実情を十分理解した上で MRI の意義を考えていく必要があ

る．本法は組織プラスミノゲンアクティベータ (t-PA : tissue plasminogen activator) などの血栓溶解剤を経静脈性または経動脈性に投与することによって，早期に閉塞血管の再開通を図るものである．しかし，本法は決して夢の治療法ではなく，種々の制限や課題がある^{1),4)}．

第一に，本法は現時点で薬事未認可の実験的な治療法である（平成 17 年度には静注法が薬事認可の見込み）．有効性が証明され FDA 認可を受けたのは発症 3 時間以内の静注法のみであり，3 時間以降の有効性は多くのランダム化比較試験（randomized controlled trial : RCT）が行われているにもかかわらずまだ証明されていない^{1),5)}．マイクロカテーテルを用いた動注療法（局所線溶療法 local intraarterial fibrinolysis : LIF）においても同様であり^{1),5)}，国内で進行中の RCT である MELT-Japan (MCA-Embolic Local Fibrinolytic Intervention Trial, <http://melt.umin.ac.jp>)⁶⁾の結果を待たねばならない．

第二に，本法はいわば両刃の剣である．脳塞栓症急性期における閉塞血管の再開通はしばしば劇的な症状改善をもたらすが，一方で症候性脳出血などの重大合併症を招く場合がある．血栓溶解療法による再灌流は薬剤による凝固異常とあいまって有害事象を更に増加させ，患者予後を悪化させる危険をはらんでいる．したがってその治療適応は厳密でなければならず，安易な使用は慎まねばならない^{1),2)}．治療適応基準を満たした理想的な条件下（急性期脳梗塞患者

キーワード acute stroke, thrombolysis, diffusion-weighted image, perfusion-weighted image, early CT sign

の10%未満)でも、血栓溶解療法の既存治療法に対する有効率は10~15%程度であるのに対し、重大合併症は3~5%増加する^{1),5)}。適応基準逸脱例では重大合併症や死亡率の更なる増加が指摘されている⁷⁾。

第三に、本法は治療可能な時間 (therapeutic time window) が極めて短い。虚血の重症度は残存脳血流と発症からの時間に依存する。一般に脳血流量 (cerebral blood flow: CBF) が 20 mL/100 g/min 以下の虚血域は可逆的虚血 (ischemic penumbra) から梗塞へ刻一刻と移行していく (Fig. 1)^{8),9)}。梗塞に陥ってしまうと血栓溶解療法が無効なばかりか重大合併症の危険が増すため、一刻も早い治療適応決定と治療開始が重要となる。Therapeutic time window としては発症 3~6 時間以内が提唱されているが、現時点で有効性が証明されているのは

発症 3 時間以内であり、それ以降は有効性を証明するに至っていない^{1),5)}。したがって画像診断は 24 時間体制で速やかに行われねばならず、不要な検査によって治療開始を遅らせることは慎まねばならない¹⁾。

上記のような血栓溶解療法の特殊性を考慮すると、血栓溶解療法における画像診断の第一の目的は、確定診断や存在診断ではなく、治療に伴う重大合併症の回避であることがわかる。また、施設や装置の違いをこえて通用する判定基準が存在すること、検査の availability が高いこと、最小限の検査で完結することも重要であろう。頭部単純 CT は多くの施設で 24 時間体制で速やかに施行することができ、かつ出血性病変の除外や後述の初期虚血性変化 (early CT signs) の有無の判定が重大合併症減少や患者予後向上につながる事が証明されており、現

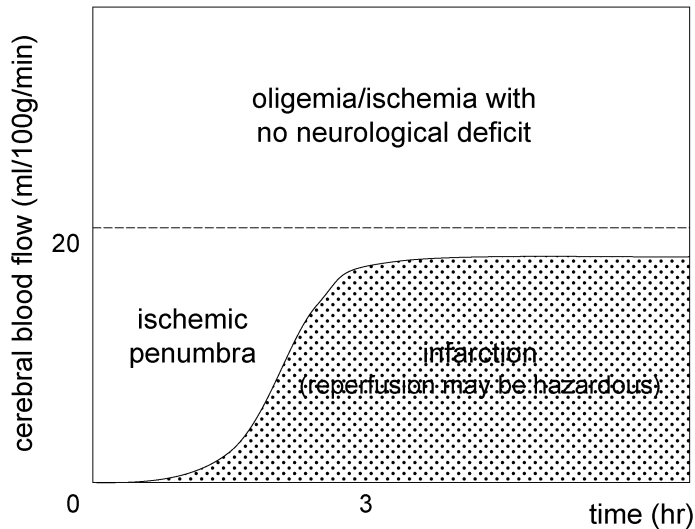


Fig. 1. Threshold of the ischemia

Neurological deficits occur when the cerebral blood flow is dropped below around 20 mL/100 g/min. By three hours after onset, the reversible ischemia with paralysis, ischemic penumbra, is shifted to the irreversible infarction, in which reperfusion by the thrombolysis may be hazardous. (Modified from Ref. 9)

在唯一確立した治療適応の指標となっている^{1),2),10)}。MRI 拡散強調画像や灌流強調画像が単純CT以上の意義をもつかどうかは残念ながら現在のところ明らかになっていない^{1),2),10)}。

MRI と単純 CT

急性期脳梗塞の画像診断においてMRIはCTに比しどのような優位性を持ち、またどのような課題を抱えているのであろうか。ここでは、“MRIとCTのどちらが有用か”といった漠然とした疑問ではなく、PECO (patient: 患者, exposure: 介入, comparison: 対照, outcome: 結果)による疑問の定式化から始めていきたい。「(P)急性期脳梗塞患者に(E)MRIを施行すると(C)CTを施行するより(O)病変検出能は向上するか」という疑問の場合、MRIがCTに比し優れていることは明白である。一方、「(P)急性期脳梗塞患者に(E)MRIによる基準で血栓溶解療法を施行すると(C)CTによる基準を用いるより(O)患者予後は向上するか」という疑問の場合、MRIがCTに勝る根拠はないという結論に至らざるを得ない。ここで留意せねばならないのは、検出率向上や診断能向上はsurrogate (代理の) outcomeであり、患者の予後改善はclinical outcomeであるという点である。通常の画像診断ではsurrogate outcomeの向上がもたらされれば十分な場合が多い。しかし、血栓溶解療法のような一刻を争う急性期介入療法を前提としている場合は、clinical outcomeの向上を示すことができなければ真の臨床的意義を確立することは難しいと思われる。

頭部単純CTによる出血性病変の除外は血栓溶解療法の適否を決定する上で極めて重要であるが、本目的に関してはMRI (GRE T₂*強調画像など)で代用できる可能性が高い¹¹⁾。ただし、GRE T₂*強調画像ではCTで検出できない微小出血病変も描出されてしまう¹²⁾。これをどのように扱うべきかを含め、質の高い前

向きな研究によってMRIの意義を今後検証していく必要がある。

単純CTにおける初期虚血変化は血栓溶解療法適応決定上最も重要な所見の一つである。初期虚血変化はレンズ核不明瞭化、皮髄境界不明瞭化、脳溝狭小化といった軽微な変化を指すが、本所見の存在は予後不良や重大合併症の重大な危険因子であり、本所見が認められないか、ごく軽微な場合のみ治療適応と考えられている^{1)~3),10)}。初期虚血変化は内頸動脈系の脳塞栓症ではT₂強調画像やFLAIRより鋭敏で、拡散強調画像の異常信号とおおよそ同じ領域にほぼ同時刻に出現することが多い¹³⁾。ただし、初期虚血変化は拡散強調画像に比し検出能が低く、判定者間の一致率や熟練医以外の正診率が低いことが知られており¹⁴⁾、拡散強調画像による代替が期待されている。ADC (apparent diffusion coefficient) 値低下¹⁵⁾など、重大合併症予測の指標となり得る知見も多数集積されている^{1),3)}。しかし、現在まで拡散強調画像を治療適応基準とした質の高い臨床研究は事実上存在せず、具体的な基準も提唱されていない。MRIを治療適応基準としたRCTにDIAS (desmoteplase in acute ischemic stroke)があるが、発症3時間以降が対象となっている点、灌流強調画像の所見が重要視されている点から、あまり参考にはならない。

最近MELT-Japanで頭部CTの撮影法、表示法、読影法の標準化によって初期虚血変化の検出能向上が示されたこともあり、頭部CTの重要性が改めて再認識されている^{4),6),10),16)}。このような状況のなかで、availabilityや医療経済面でやや不利なMRIの意義を確立していくためには、日本の医療事情に即した標準化の推進、質の高い臨床研究の実施、そして普遍的な指標や基準の確立が必要であろう。

脳循環検査

近年、MRI/CT造影剤を血管内トレーサとし

て用いる脳循環検査として MR 灌流画像 (dynamic susceptibility contrast 灌流強調画像), CT 灌流画像が注目されている. 両者の比較については他稿に譲るが, どちらも拡散強調画像又は頭部単純 CT に引き続いて迅速に行えるという利点を有し, SPECT や Xe-CT に替わる急性期の脳循環検査として有望視されている¹⁷⁾. 特に, 現在有効性の証明されていない発症 3 時間以降の血栓溶解療法の治療成績向上に寄与することが期待されている. しかし, これらは現時点で成熟した技術とはいえず, いくつかの課題をかかえている.

虚血の重症度の指標としては CBF が最も妥当と考えられており, Xe-CT や SPECT による CBF の絶対値や半定量値 (対側比) が血栓溶解療法における患者予後や重大合併症の予測因子となることが既に知られている¹⁷⁾. 一方で, MR 灌流画像や CT 灌流画像の CBF 定量値の信頼性は十分確立していない. CT 灌流画像は MR 灌流画像に比し定量性に関して有利であるが, それでも CBF の定量値は施設間, メーカー間で大きく異なる^{18),19)}. これは汎用的な基準や指針の確立が困難であることを意味し, 深刻な問題であるといえる. その解決のため, 現在我々は MR/CT 灌流画像の定量性の検証と標準化を世界に先駆けて進めている (日本放射線科専門医会・医会 CT/MRI 灌流画像の標準化に関するワーキンググループ <http://ctp.umin.jp>).

MRI による虚血の重症度の指標として, 拡散強調画像と MR 灌流画像を組み合わせた diffusion-perfusion mismatch が広く用いられている. 本法は簡便で優れた指標であるが, 解決せねばならない課題が少なからず存在する. まず, 本指標の範囲と penumbra 領域の間にはかなりの隔りがある. 灌流低下域は penumbra 領域より広い範囲に認められることが多く, 一方で拡散異常域の中に penumbra 領域が存在することがある²⁰⁾. 次に, 施設やメーカーによって用いている指標が異なり, かつ相

互検証がなされていないため, 同じ土俵で評価できる状況にない. 灌流異常域を平均通過時間 (mean transit time : MTT) とピーク時間 (time to peak : TTP) のどちらで判定するのかについてのコンセンサスは得られておらず, これらの指標がメーカー間でどの程度一致するのも明らかになっていない. さらに, 多くの臨床研究がなされているにもかかわらず, 血栓溶解療法適応に関する具体的な規程が提唱されておらず, 患者予後向上にどの程度寄与するかも明らかになっていない^{2),17)}. DIAS では MTT 低下域が直径 2 cm 以下かつ mismatch が 20% 以上という基準を設けているが, その妥当性, 有効性については現時点では結論が出ていない. また, diffusion-perfusion mismatch が拡散低下域と独立した指標か否かも検証する必要があるであろう. Mismatch 大≡拡散低下域小, mismatch 小≡拡散低下域大という関係が多くの場合当てはまる可能性がある (Fig. 2). なお, diffusion-perfusion mismatch と同様の情報は CT でも初期虚血変化出現域や脳血液量 (cerebral blood volume : CBV) 低下域と MTT 延長域の差異として得ることができ, 必ずしも MRI 固有の指標とはいえない²¹⁾. 血栓溶解療法における diffusion-perfusion mismatch の真の臨床的意義はこれから明らかにしていかなければならないのである.

閉塞血管の判定

急性期脳塞栓症における主幹動脈の閉塞は, MRA を施行するまでもなく, T₂強調画像やプロトン密度強調画像の flow void 消失や FLAIR の intraarterial signal として鋭敏にとらえることができる²²⁾. CT では hyperdense MCA sign が有名であるが²³⁾, 検出率は 1/3 程度と MRI に比べ明らかに低い. 頸部超音波ドプラ検査や経頭蓋カラードプラ検査も頭蓋内血管の閉塞部位を簡便に判定することができ²⁴⁾, 多くの施設で用いられている.

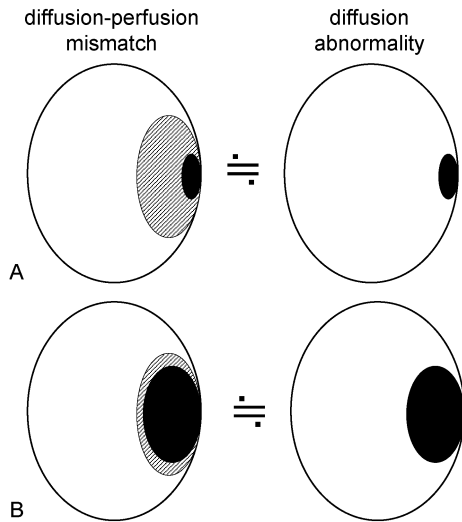


Fig. 2. Is the diffusion-perfusion mismatch is a diagnostic measure independent of the area with diffusion abnormality?

The diffusion-perfusion mismatch is defined as a discrepancy between the diffusion and perfusion abnormalities. The area of perfusion abnormality, prolonged mean transit time or time to peak, is usually large in symptomatic acute stroke patients with focal signs. The large “mismatch” (A) and small “mismatch” (B) seem to be almost identical to the small and large area showing diffusion abnormality, respectively. Shaded area : perfusion abnormality ; black area : diffusion abnormality.

現時点では血栓溶解療法の治療適応決定において閉塞血管の確定は必要とされていない¹⁾。予後不良である内頸動脈末端部閉塞の判定が重要と思われるが、このような例では早期より広範囲に初期虚血変化や拡散異常域が出現する可能性が高いと考えられる。閉塞血管の確定が患者予後の更なる向上をもたらすか今後の検討が必要であろう²⁵⁾。

ま と め

以上、急性期脳梗塞、特に血栓溶解療法を前提とした場合の画像診断の現状と課題について

概説した。MRIは治療適応の拡大や重大合併症の回避のための有力な武器となり得ることが期待されているが、現時点では多くのことが未解決であるといわざるをえない。正しい現状認識をもった上で、検査の標準化、指針の策定、質の高い臨床研究を推し進めることで、自らの手で臨床的意義を確立し、患者予後向上に貢献していく努力をせねばならないと考える。

文 献

- 1) Adams HP, Adams RJ, Brott T, et al : Guidelines for the early management of patients with ischemic stroke. Stroke 2003 ; 34 : 1056-1083
- 2) 脳卒中合同ガイドライン委員会 : 脳卒中治療ガイドライン 2004. 共和企画, 東京 2004 ; <http://www.jsts.gr.jp/jss08.html>
- 3) 日本放射線科専門医会・医会 : 脳血管障害画像診断のガイドライン暫定第一版 2004 ; <http://mrad.iwate-med.ac.jp/guideline/>
- 4) 森 悦朗 : 血栓溶解療法の現状と展望. 脳神経外科 2002 ; 31 : 249-260
- 5) Oliveira-Filho J, Koroshetz WJ : Acute evaluation and management of ischemic stroke. UpToDate 2004 ; 12.2, <http://www.uptodate.com>
- 6) 小川 彰 : 超急性期脳梗塞に対する局所線溶療法の効果に関する臨床研究—超急性期局所線溶療法多施設共同ランダム化比較試験一. 厚生労働科学研究費補助金効果的医療技術の確立推進臨床研究事業 平成 13 年度-15 年度総合研究報告書 2004
- 7) Albers GW, Bates VE, Clark WM, et al : Intravenous tissue-type plasminogen activator for treatment of acute stroke : the standard treatment with alteplase to reverse stroke (STARS). JAMA 2000 ; 283 : 1145-1150
- 8) Astrup J, Siesjo BK, Symon L : Thresholds in cerebral ischemia—the ischemic penumbra. Stroke 1981 ; 12 : 723-725
- 9) Johns TH, Morawetz RB, Crowell RM, et al : Thresholds of focal cerebral ischemia in awake monkeys. J Neurosurg 1981 ; 54 : 773-782
- 10) 佐々木真理 : 脳塞栓症急性期の CT, MRI 診断. 分子脳血管病 2004 ; 3 : 35-41
- 11) Fiebach JB, Schellinger PD, Gass A, et al :

- Stroke magnetic resonance imaging is accurate in hyperacute intracerebral hemorrhage: a multicenter study on the validity of stroke imaging. *Stroke* 2004 ; 35 : 502-507
- 12) Kidwell CS, Saver JL, Villablanca JP, et al. : Magnetic resonance imaging detection of microbleeds before thrombolysis: an emerging application. *Stroke* 2002 ; 33 : 95-98
 - 13) Maeda M, Abe H, Yamada H, et al. : Hyperacute infarction: a comparison of CT and MRI, including diffusion-weighted imaging. *Neuroradiology* 1999 ; 41 : 175-178
 - 14) Fiebach J, Jansen O, Schellinger P, et al. : CT with diffusion-weighted MR imaging in randomized order: diffusion-weighted imaging results in higher accuracy and lower interrater variability in the diagnosis of hyperacute ischemic stroke. *Stroke* 2002 ; 33 : 2206-2210
 - 15) Selim M, Fink JN, Kumar S, et al. : Predictors of hemorrhagic transformation after intravenous recombinant tissue plasminogen activator: prognostic value of the initial apparent diffusion coefficient and diffusion-weighted lesion volume. *Stroke* 2002 ; 33 : 2047-2052
 - 16) 井上 敬, 小笠原邦昭: MELT Japan のその後. *分子脳血管病* 2004 ; 3 : 61-64
 - 17) Latchaw RE, Yonas H, Hunter GJ, et al. : Guidelines and recommendations for perfusion imaging in cerebral ischemia. *Stroke* 2003 ; 34 : 1084-1104
 - 18) 佐々木真理: CT 灌流画像の撮影手法と解析手法: その現状と課題. *INNERVISION* 2004 ; 19 : 61-65
 - 19) 工藤興亮: CT Perfusion の標準化. *映像情報メディア* 2004 ; 36 : 174-182
 - 20) Krueger K, Kugel H, Grond M, et al. : Late resolution of diffusion-weighted MRI changes in a patient with prolonged reversible ischemic neurological deficit after thrombolytic therapy. *Stroke* 2000 ; 31 : 2715-2718
 - 21) Wintermark M, Reichhart M, Cuisenaire O, et al. : Comparison of admission perfusion computed tomography and qualitative diffusion- and perfusion-weighted magnetic resonance imaging in acute stroke patients. *Stroke* 2002 ; 33 : 2025-2031
 - 22) Maeda M, Yamamoto T, Daimon S, et al. : Arterial hyperintensity on fast fluid-attenuated inversion recovery images: a subtle finding for hyperacute stroke undetected by diffusion-weighted MR imaging. *AJNR* 2001 ; 22 : 632-636
 - 23) Tomsick T, Brott T, Barsan W, et al. : Prognostic value of the hyperdense middle cerebral artery sign and stroke scale score before ultraearly thrombolytic therapy. *AJNR* 1996 ; 17 : 79-85
 - 24) Yasaka M, Omae T, Tsuchiya T, et al. : Ultrasonic evaluation of the site of carotid axis occlusion in patients with acute cardioembolic stroke. *Stroke* 1992 ; 23 : 420-422
 - 25) Kucinski T, Koch C, Grzyska U, et al. : The predictive value of early CT and angiography for fatal hemispheric swelling in acute stroke. *AJNR* 1998 ; 19 : 839-846

Clinical MR Imaging for Acute Ischemic Stroke : Current Concepts

Makoto SASAKI

*Department of Radiology, Iwate Medical University
19-1 Uchimaru, Morioka, Iwate 020-8505*

The introduction of magnetic resonance imaging (MRI), including diffusion-weighted and perfusion-weighted imaging, has dramatically improved lesion detection capability in patients with acute ischemic stroke. However, the role of MRI as a diagnostic gauge for guiding thrombolytic therapies has not been fully determined. According to clinical guidelines, non-enhanced CT is the standard imaging tool used to determine the indication for thrombolysis. When compared to CT, it is still unclear if diffusion-perfusion mismatch and diffusion abnormalities can predict major complications and improve patient outcome. Standardization through guideline development as well as evidence produced by well-designed clinical trials are necessary to establish the clinical significance of MRI in improving patient outcome by thrombolytic intervention in acute stroke.