資料

症例4：胃癌，リンパ節転移

高橋康二

旭川医科大学放射線科

病　　歴

症例：31歳，男性
主訴：上腹部不快感
現病歴：1月前から上記症状出現．近医で血清アミラーゼの軽度上昇(410)が指摘され，急性膵炎と診断，その際に施行された超音波検査で膵頭部から体部に腫瘤病変を指摘され，精査目的に来院．

解　　答

胃癌，リンパ節転移．

解　　説

単純CTでは，膵頭部から体部と一塊となった腫瘤病巣を認める（図1）．MRCPでは主膵管に閉塞や拡張は認めない（図2）．MRI脂肪抑制T_1強調像で病巣と正常膵とのコントラストは明瞭であり，圧排された正常膵が同定できる（図3）．Dynamic studyの動脈優位相でも膵と病巣とのコントラストは明瞭であり，また病巣内部には腹腔，総肝，脾動脈が走行している（図4）．これらの所見から腫瘤病巣は膵外のものであり，部位からも腫大し一塊となったリンパ節をみていると考えられる．一方，dynamic studyの動脈優位相で，胃角部から前庭部後壁に不整な壁肥厚と隆起を認める．同部位では正常胃壁においてみられる粘膜層の線状造影効果が消失しており（図5），粘膜上皮病巣を示す所見である．

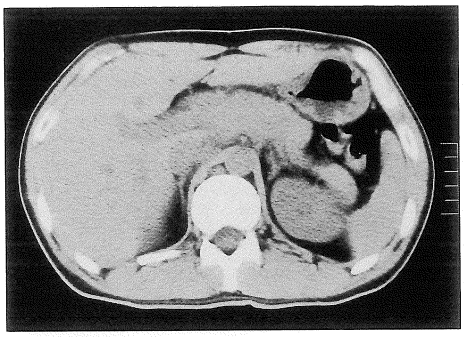

図1．腹部単純CT

図2．MRCP

腫大リンパ節と胃病変から，悪性リンパ腫と

2000年10月18日受理
別刷請求先　〒078-8510 旭川市緑が丘東2条1-1-1　旭川医科大学放射線科　高橋康二

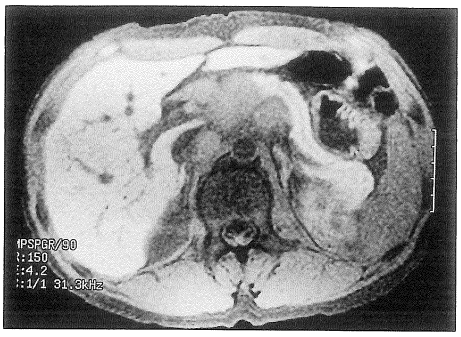

図3．MRI 脂肪抑制 T_1 強調像

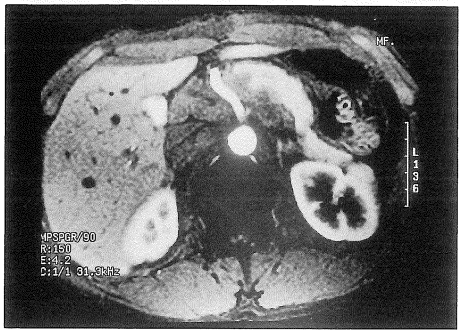

図4．MRI dynamic study 動脈優位相

胃癌が鑑別診断として挙げられるが，粘膜上皮病巣を示す所見から胃癌が第一に考えられる．内視鏡および生検によって，胃癌（低分化型腺癌）およびリンパ節転移と診断された．

正常膵は腺房内に蛋白成分に富む液体を含むため，脂肪抑制 T_1 強調像では高信号を示す．したがって脂肪抑制 T_1 強調画像では病巣と膵実質とのコントラストが明瞭となり，しばしば

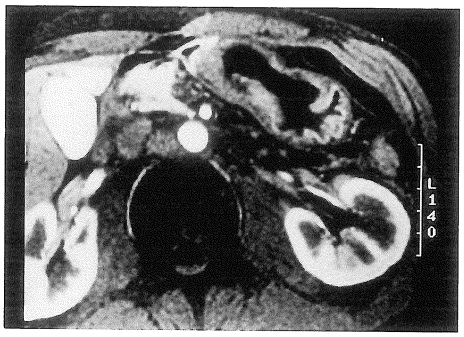

図5．MRI dynamic study 動脈優位相

病巣の検出に有用となる．一方，ダイナミックスタディの動脈相では，胃壁の粘膜層は強い線状の造影効果を示すため，本症例のごとく動脈相の所見が粘膜病変の同定に役立つことがある．

若年者の胃癌は30歳未満あるいは35歳以下とされ，頻度は胃癌全体の約2％でやや女性に多い．肉眼形態では Borrman Ⅲ，Ⅳ型が多く，特にⅣ型が高頻度である．進行は急速であり早期に転移を来すため，切除率は低く予後不良である．組織学的には低分化型が多い．胃癌の全国集計と比較し，若年者の胃癌は深達度が高く，リンパ管侵襲，静脈侵襲，リンパ節転移も有意に高率で認められる．

参考文献

1）梅山　馨．若年者胃癌．草間　悟，和田達雄，三枝正裕，編．胃癌の診療．東京：金原出版，1982；125–135

2）Minami M, et al.: Gastric tumors: radiologic-pathologic correlation and accuracy of T staging with dynamic CT. Radiology 1992; 185: 173–178