原著

MRI 画像からの脳実質三次元形状自動抽出アルゴリズム

的崎　健

武蔵工業大学電子通信工学科

はじめに

近年，X 線 CT や MRI の撮像技術の普及によって，これらの多断層像からなる三次元生体画像を，診断はもとより外科手術シミュレーションおよび実際の手術支援にも活用しようという試みがなされている．しかし，実際の臨床において，例えば，組織の形状の正確な把握を行うには，複数の断層像からの推測により行っているため，読影者の主観や，経験に依存しているのが現状である．これらの処理の自動化を行い，抽出のための労力を軽減することが求められる．この中でも特に，注目組織（ここでは関心領域と呼ぶ）の三次元形状抽出は自動化が強く求められる．注目組織の三次元形状自動抽出において，最も重要となるのは，注目組織とそれ以外の組織とを正確に，かつ効率よく分離することである．しかし，頭部 MRI 画像に含まれる脳を注目組織とした場合には，(i)脳そのものが複雑な形状である，(ii)類似した濃度分布をもつ組織が隣接して存在する，(iii)各組織間の境界が曖昧である等の理由から，脳形状抽出の自動化は困難な課題である．

この問題を解決するため，モルフォロジフィルタ（mathematical morphological filtering，以下，MF）法[1)~4)]，領域拡張（region growing，以下，RG）法等の手法を用いた注目組織自動抽出法[5),6)]が報告されている．

また，我々も clumsy painter（以下，CP）法と呼ばれる手法を用いた脳領域の自動抽出アルゴリズムを提案[7)]し三次元への適用を試みてきた[8)]．CP 法は clumsy painter と呼ばれるテンプレートが注目組織の輪郭を移動することで MF 法に比べて非関心領域の除去を効率良く行うことができるという特長をもっており，既に，他の抽出法との差異を明確にし，CP 法の有効性を明らかにしている[9)]．

更に，本論文では新たに濃淡画像に CP 法を適用できる三次元移動規則の適用，MRI 画像の濃度情報の導入，およびテンプレートの写像を適応的に変化させる手法の適用により抽出精度の向上を図った．

従来手法

従来の CP 法は二値化された二次元 T_1 画像上で，面積をもった近似円形のテンプレート（Fig. 1）を，関心領域の輪郭に沿って移動させ，その軌跡を求めることで関心領域の形状を抽出する手法である（Fig. 2）．アルゴリズムは輪郭探索部と輪郭追跡部と呼ばれる二つの過程から構成される．まず，画像を適正な閾値で二値化し，次に手動により CP を関心領域内の任意の位置に配置する．輪郭探索部において

キーワード　brain MR image, automatic extraction of interested region, clumsy painter method, brain parenchyma

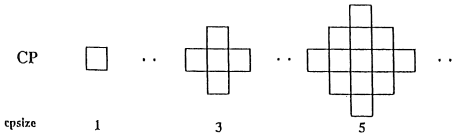

Fig. 1. Digital shapes of CP templates in two dimensional CP method
CP template can optionally choose the size as the form which is approximate to the round trip.

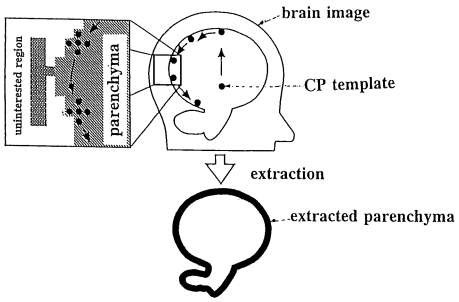

Fig. 2. Schematic diagram of brain parenchyma extraction process
It presents binary value, and the CP template is placed for the optional point in area of interest in respect of the image of the cerebral parenchyma. Next, by moving the CP template in area of interest above, the contour is searched. In making the point on the contour to be a start point, by the transfer rule, the contour is tracked.

CPは関心領域の輪郭部まで移動する．輪郭追跡部でCP移動の優先順位はFig. 3に示すように前移動角度を基準として左廻りに与えられる．

提案手法

従来手法では各断層像ごとに，独立に抽出が行われるので，抽出結果が断層間で異なり，三次元的に不連続を生じる．また，前処理として画像の二値化を行う必要があり，与える閾値に

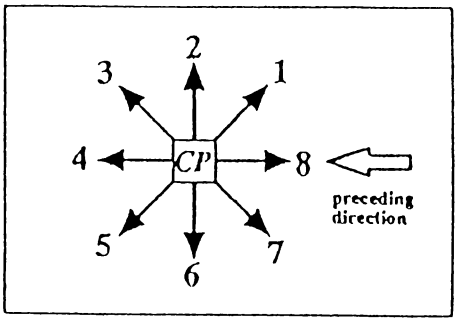

Fig. 3. Translation rule for decision of the preceding direction of CP template in two dimensional CP method
By preceding left side for the running direction before 1 step by the transfer rule in the 8 vicinity, the running direction of the CP template chooses it.

よって抽出結果が大きく異なるという問題がある．そこで，濃淡画像にCP法を適用できるように移動条件を拡張する．具体的には，閾値条件を画像全体で一定ではなく，CP内のベクトルの写像として与えることにする（Fig. 4）．

次式に移動条件を示す．

$$t_l(p) \leqq g(p+w_{i-1}+d_i) \leqq t_u(p) \quad \cdots\cdots\cdots\cdots\cdots (1)$$

ただし，pはCPの構成要素，w_{i-1}は第$i-1$回目の移動後のCPの位置，d_iは第i回目の移動において実際に選択された移動ベクトルである．また，g(a) は位置aにおける画像の濃度値，$t_l(p)$ はpでの下限を与える写像，$t_u(p)$ はpでの上限を与える写像である．

しかし，画像全体に対して1個の写像では，どの領域においてもこの写像が適用されることになる．関心領域の濃度面が変化している画像では写像を一意に決めることは妥当でないと考えられる．そこで，写像の決定に当たっては，まず，下限と上限の閾値について検討を行うことにする．MR画像の中でも，特に脳輪郭周辺で大きな濃度変化のあるT_2強調像とプロトン

1999年9月30日受理　2000年6月5日改訂
別刷請求先　〒158-8557 東京都世田谷区玉堤1-28-1　武蔵工業大学工学部電子通信工学科　的崎　健

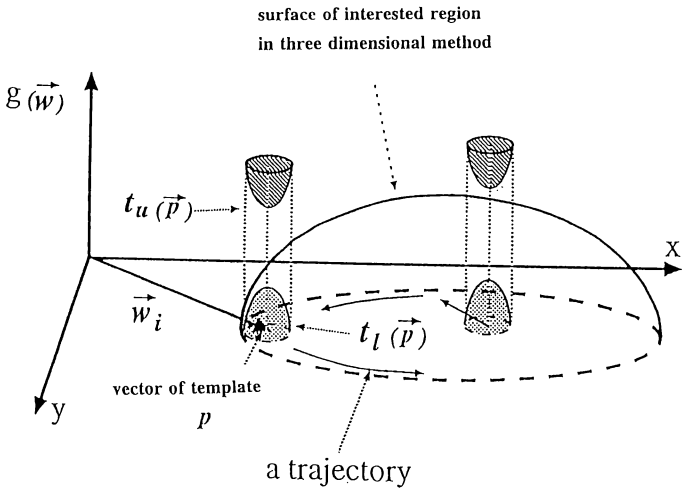

Fig. 4. Schematic representation of a trace of CP template in the edge of parenchyma
The threshold is given as a map of the vector of CP template in order to apply the proposal technique for grayscale image.

密度像に注目し，脳実質抽出の際，特に問題となる灰白質（gray matter），白質（white matter），脂肪（fat），脳脊髄液（CSF）について，二つの画像から任意に200点ずつ抽出し，5個の画像データ（A, B, C, D, E）ごとに平均を求めたものがTableである．TableからT_2強調像の方がプロトン密度像よりもCSFの濃度値が高くなっていて，脳実質の濃度値が低くなっていることがわかる．このように，脳輪郭部分の濃度値が局所的に変化する場合は，濃度値が変化する領域でCPの写像形状も変化させれば，良い結果が得られると考えられる．そこで，写像形状を変化させる特徴として，T_2強調像とプロトン密度像のコントラスト特性を選ぶ．すなわち，T_2強調像とプロトン密度像の脳輪郭部分の濃度分布をFig. 5のように重ねるとT_2強調像の濃度面が高くなっている領域がCSFで，低くなっている領域が脳実質ということになる．ここで，二次元画像上でCPが移動するとき，CPの写像の変化が見られる．このように，T_2強調像の画素の濃度値をCP内のベクトルの写像とすることで，CPが画像上を移動するたびに写像のもつ値が変化することになる．これは三次元画像でも同様であり，球状のCP移動方向に平行な面で別々に見ると，各々，二次元平面上で，異なるCPの写像が決定される．すなわち，画像の濃度値の変化に応じて適応的にCPの写像を変化させることができる．また，MRI画像において，T_2強調像では脳実質を取り囲むようにCSFが存在している．そこで，脳実質内部からCSFに向かって濃度値が高くなるT_2強調像の濃度面を移動の基準となる濃度面とすることで，脳実質内部でCPを移動させることが可能となる．式(1)を以下のように定義し直す．上限を決める条件はプロトン密度像で，式(2)とし，

$$g_{PD}(p+w_{i-1}+d_i) \leqq t_u(p) \quad \cdots\cdots (2)$$

下限の条件は式(3)とし，T_2強調像の濃度面に適用したCPが移動できる範囲を示す．

$$g_{T2}(p+w_{i-1}+d_i) \leqq g_{PD}(p+w_{i-1}+d_i)+k \quad \cdots\cdots (3)$$

ただし，g(a) は位置aでの濃度値，pはCP

Table. Average Density of Brain Tissues (white matter, gray matter, CSF and fat) in T_2-weighted and Proton Density Image

	DATA	white matter	gray matter	CSF	fat
A	T_2 image	37.51	59.92	193.24	62.60
	PD image	124.82	137.86	110.29	195.04
B	T_2 image	29.88	55.50	211.53	65.98
	PD image	119.31	131.59	104.53	187.77
C	T_2 image	37.61	64.56	214.29	61.13
	PD image	125.64	141.81	111.81	186.52
D	T_2 image	31.77	60.42	193.45	64.88
	PD image	140.45	150.09	112.89	193.91
E	T_2 image	35.41	54.68	186.11	56.61
	PD image	129.06	138.99	110.06	181.27

The density of every tissue (white matter, gray matter, CSF and fat) in T_2-weighted image and proton density image is displayed in this table. It is respectively and optionally extracted from the image of these two kind in each 200 points, and those are displayed as the mean value of density. Image density of CSF in the T_2-weighted image is higher than the level of CSF in the proton density image, and the level of cerebral parenchyma is low comparatively. It is proven that these are features of the image of two kinds (T_2-weighted image and proton density image). In this table, clinical image as an object is the 5 examples of A, B, C, D and E, and the scale of the density is displayed as 250 maximum.

を構成するベクトルの集合，w_i は時点 i での CP の中心の現在の位置で，d_i は時点 i での移動方向を与えるためのベクトルである．

ここで，$t_u(p)$ は上限の写像，g_{T2} は T_2 強調像の位置 $p+w_{i-1}+d_i$ における画像の濃淡値，g_{PD} はプロトン密度像の位置 $p+w_{i-1}+d_i$ における画像の濃淡値である．また，k はデータごとに異なり，T_2 強調像とプロトン密度像との特徴空間における脳脊髄液と脳実質を分離する境界を定めるパラメータである．k の最適値は，T_2 強調像とプロトン密度像の差分画像のヒストグラムから求めることができる．ここで，差分画像とはプロトン密度像の各画素の濃度値から T_2 強調像の濃度値を引き，その差分値を画像濃度値 127 に加えて得られる画像とする．濃度値 g_{PD-T2} を式(4)に示す．

$$g_{PD-T2}(a)=g_{PD}(a)-g_{T2}(a) \quad \cdots\cdots\cdots\cdots\cdots\cdots (4)$$

また，画像のヒストグラムを Fig. 6 に示す．図の 127 にピークのある分布は主に，脳組織以外のバックグラウンドに相当し，この分布を除いた分布はほぼ正規分布となっていて脳領域の分布となっていると考えられる．

ここで，脳実質の分布を f_{bp} とし，f_{bp} の平均 μ，標準偏差 σ を計算し，差分画像中での閾値 T を求める．この T から k が式(5)により決まる．

$$T=\mu-3.\sigma, \quad k=T-127 \quad \cdots\cdots\cdots\cdots\cdots\cdots (5)$$

抽出アルゴリズムの基本的なフローを Fig. 7 のブロック図にまとめた．このように，CP の移動については，常に連続性を確認しながら移動させることが必要である．

対象データ

本研究の実験では，5人の正常者の頭部 MRI 画像を対象画像としている．各々のデー

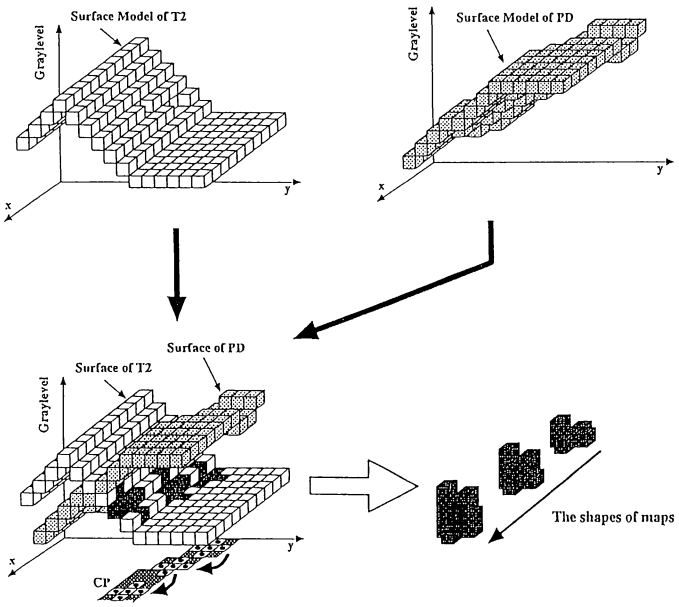

Fig. 5. Change of map on the boundary between brain tissue and CSF
The boundary between CSF and cerebral parenchyma is depicted as a result of superimposing brain contours of T_2-weighted image and proton density image. The form of the map of the CP template change on this boundary with the transfer, when the CP template moves on the boundary.

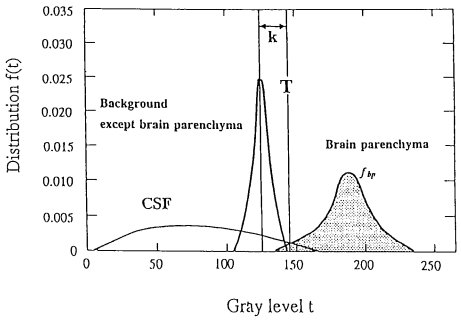

Fig. 6. Image density histogram of CSF, back ground, brain parenchyma and background
The density histogram of the image with peak in density level t=127 is correspondent to gray level histogram of the background except for the brain parenchyma, and the density histogram of brain parenchyma shows normal distribution almost.

タをデータ A, B, C, D, E とする．データ構造は 256×256 画素の画像で 116 スライス，一画素 8 bits である．各々の被験者に対して T_1 強調像（TR=900 ms, TE=15 ms）と T_2 強調像（TR=8000 ms, TE=160 ms），およびプロトン密度像（TR=3450 ms, TE=15 ms）があり，ピクセルサイズは縦横同じで約 1 mm のトランスバース像を重ねたものである．このため，高さ方向の分解能を，縦方向の分解能と同等とするため，線形補間を行い，CP テンプレートのサイズは画素間隔約 1 mm であることを考慮して直径 5 としている．

抽出精度評価値の定義と評価

抽出結果の精度を評価するため，manual（手作業）で抽出した輪郭を基準として，はみ

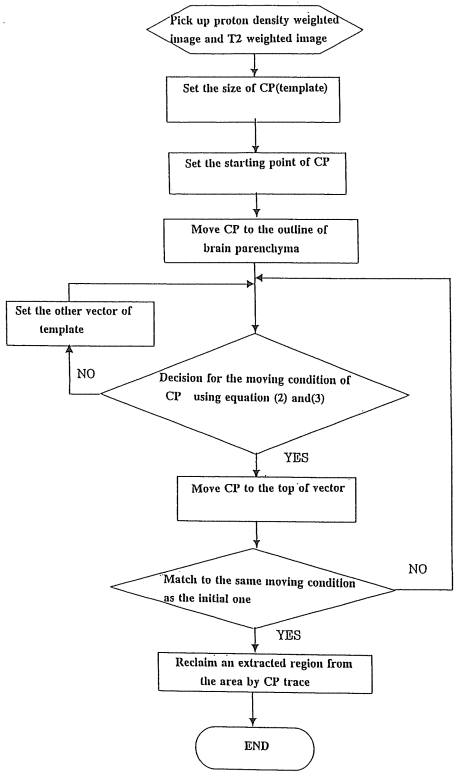

Fig. 7. Flow chart of automatic extraction of interested region

出し抽出率 Eo[%] と抽出洩れ率 Eu[%] を以下のように定義する．

$$Eo=\rho(U\cap S)/\rho(U)\times 100$$
$$Eu=\rho(I\cap S)/\rho(I)\times 100$$

ここで，I は関心領域を構成する画素の集合，S は抽出した領域の画素の集合，U は非関心領域を構成する画素の集合，$\rho(x)$ は，集合 X に含まれる画素の数である．すなわち，はみ出し抽出率とは，非関心領域，ここでは，脳実質を除く画像中にすべての領域に占める抽出領域の割合で，抽出洩れ率とは，関心領域，ここでは，脳実質に占める抽出されなかった領域の割合である．この Eu と Eo は，共に値が小さいほど，正確に抽出ができていることになる．従来手法で対象画像として T_1 強調像のみを使用して，平均で Eo=1.79, Eu=2.44 に対し，提案手法で，対象画像として T_2 強調像，プロトン密度像を使用した場合，平均で Eo=1.16, Eu=1.95 となった．Fig. 8 に改善された領域を視覚的に区別して示すために，manual による抽出像(a)を参照して，従来手法による抽出結果(b)，提案手法による抽出結果(c)をそれ

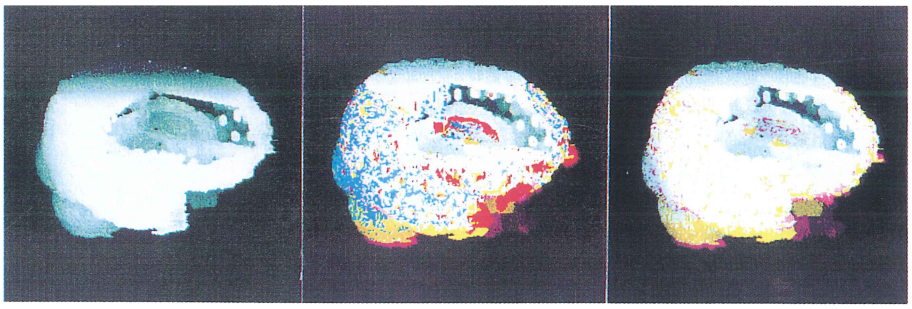

a　　b　　c

Fig. 8. The results of manual extraction (a), traditional extraction (b) and proposed extraction (c)
It is the photograph which showed the result of extracting the brain region in the three-dimensional display. As a reference figure of the extraction result for the evaluation, figure (a) is manually image trace region. The result by the traditional extraction technique was shown in figure (b), and the result by the proposal technique was shown in figure (c). Taking the extraction result of figure (a) as a right thing, it is contracted with the result, the part in which the extraction region protrudes is displayed in the magenta colour, and the part in which extracted region part has leaked out is displayed yellowly.

ぞれ三次元表示した．はみ出している領域をマゼンタ，抽出洩れとなっている領域を黄色で示した．これらの結果から従来法に比して提案手法がよい成果を示している．

考　　察

提案手法を5人の実データに適用した結果から，従来法と提案手法とを比較して，提案手法が非関心領域の除去に有効であることがわかった．その理由として，まず，従来法は二値画像を対象としていて，更に，三次元移動規則を適用しても，いったん，はみ出しが生じると，はみ出し抽出が非関心領域全体に広がってしまうことがわかる．提案法はCPの写像の決定により非関心領域へのはみ出しが軽減され，また，抽出に大きく影響するCPの下限の写像を，T_2強調像の濃度面の変化に対応付けることで，局所的に濃度値の変化している領域でも，変化に対応した写像の形状を得ることができ，良好な抽出結果を得ることができた．

ま と め

従来法ではCP写像が対象領域で一定であるため，濃度面の形状が局所的に変化する場合，その変化に適したCP写像が得られず抽出不良を起こす原因となっていた．しかし，提案法で，濃度面（ここではプロトン密度像）が変化する組織では，下限の写像としているT_2強調像の濃度面も変化しているため，濃度面の変化に応じたCP写像を得ることが可能となった．今後の課題として，本手法の三次元移動規則は6近傍の場合についてのみ適用しているが，18近傍，26近傍の場合の三次元移動規則を適用して，その差異を検討すること，対象画像の撮像のプロトコールの違いが結果にどう影響するかも更に検討すること，また，濃度分布上のCSFと脳実質を分離する最適境界を決定すること，組織境界に沿ってCPサイズを変化させることが考えられる．

謝　　辞

臨床画像の提供をはじめ，臨床面の御指導を頂いた国立がんセンター東病院，縄野繁先生はじめ諸先生方に深謝します．また，画像解析，データ構築に多大の貢献をされた佐藤雅武根（現日本光電），宮崎昌也（現富士ゼロックス）両氏に謝意を表します．

文　　献

1) Serra J. Image Analysis and Mathematical Morphology. London, UK : Academic Press, 1982
2) Serra J : Introduction to Mathematical Morphology. Comput Vision Graphics Image Processing 1986 ; 35 : 283–305
3) Sternberg SR : Grayscale morphology. Comput Vision Graphics Image Processing 1986 ; 35 : 333–355
4) Haralick RM, Sternberg SR, Zhuang X : Image analysis using mathematical morphology. IEEE Trans Pattern Anal Machine Intell 1987 ; PAMI-9 : 532–550
5) 江　浩：モデル駆動型画像解析アルゴリズムを用いた3次元頭部MRI画像中の軟部組織の自動抽出．医用電子と生体工学 1995 ; 33 : 214–222
6) 関口博之：リージョングローイングをベースにした対話型3次元領域抽出法．信学論 1993 ; J76-D-II : 350–358
7) 的崎　健，池口　徹：医用コンピュータ断層像における脳実質輪郭の抽出支援技法．医用電子と生体工学 1995 ; 33 : 24–31
8) 藤田智明，池口　徹，的崎　健：三次元適応的CP法を用いた脳実質の自動抽出．信学技報 1994 ; MBE : 93 : 152
9) Sato M, Ikeguchi T, Matozaki T : An automatic algorithm for removing uninterested regions in image signals. IEICE Trans on Information and Systems 1997 ; E80-D : 63–71

An Automatic Extraction Algorithm of Three Dimensional Shape of Brain Parenchyma from MR Images

Takeshi MATOZAKI

Faculty of Industrial Technology, Musashi Institute of Technology
1-28-1 Tamazutsumi, Setagaya-ku, Tokyo 158-8557

For the simulation of surgical operations, the extraction of the selected region using MR images is useful. However, this segmentation requires a high level of skill and experience from the technicians. We have developed an unique automatic extraction algorithm for extracting three dimensional brain parenchyma using MR head images. It is named the "three dimensional gray scale clumsy painter method". In this method, a template having the shape of a pseudo-circle, a so called clumsy painter (CP), moves along the contour of the selected region and extracts the region surrounded by the contour.

This method has advantages compared with the morphological filtering and the region growing method. Previously, this method was applied to binary images, but there were some problems in that the results of the extractions were varied by the value of the threshold level. We introduced gray level information of images to decide the threshold, and depend upon the change of image density between the brain parenchyma and CSF. We decided the threshold level by the vector of a map of templates, and changed the map according to the change of image density. As a result, the over extracted ratio was improved by 36%, and the under extracted ratio was improved by 20%.